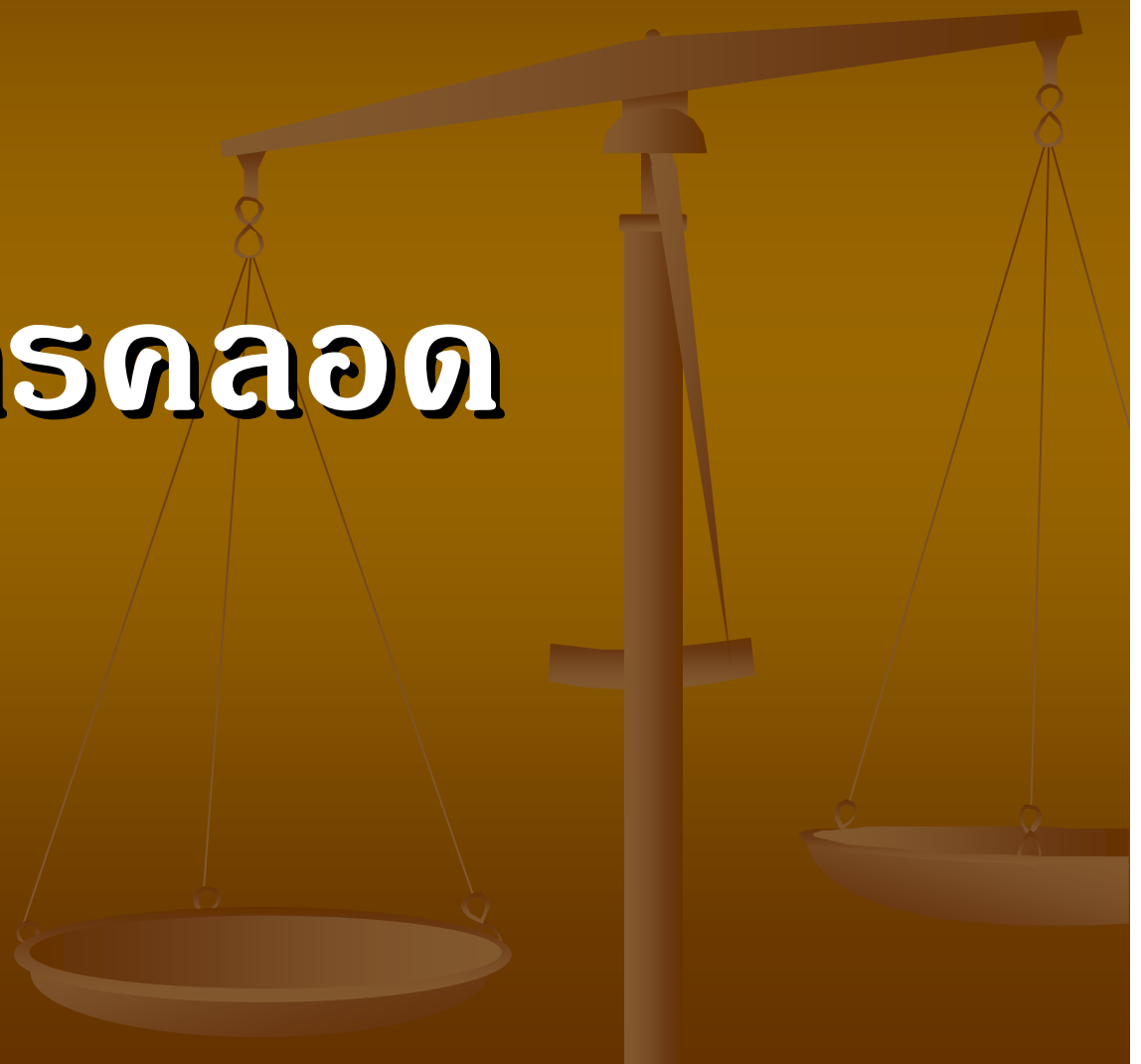

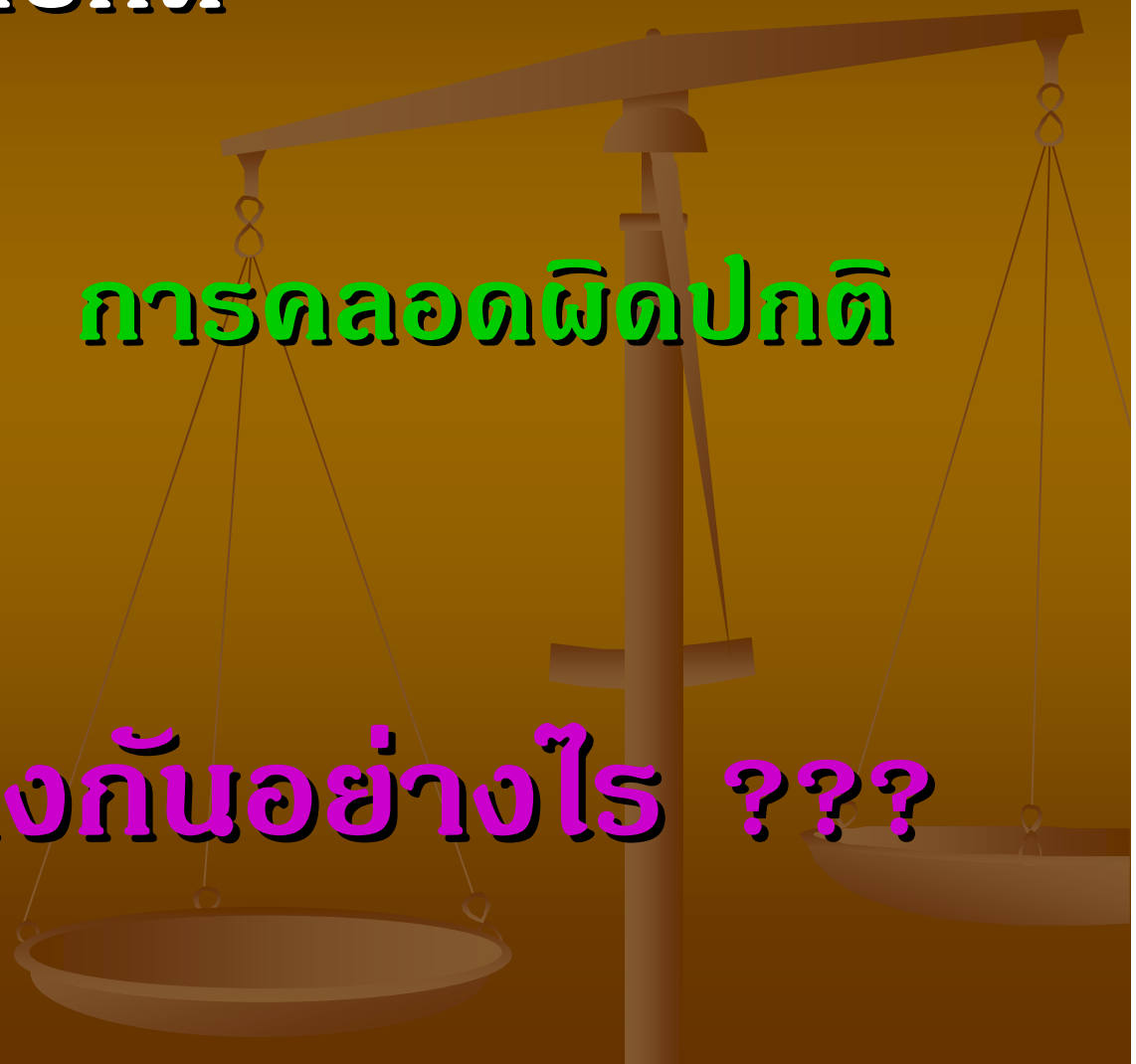
การตลอด



การตลอดปกติ

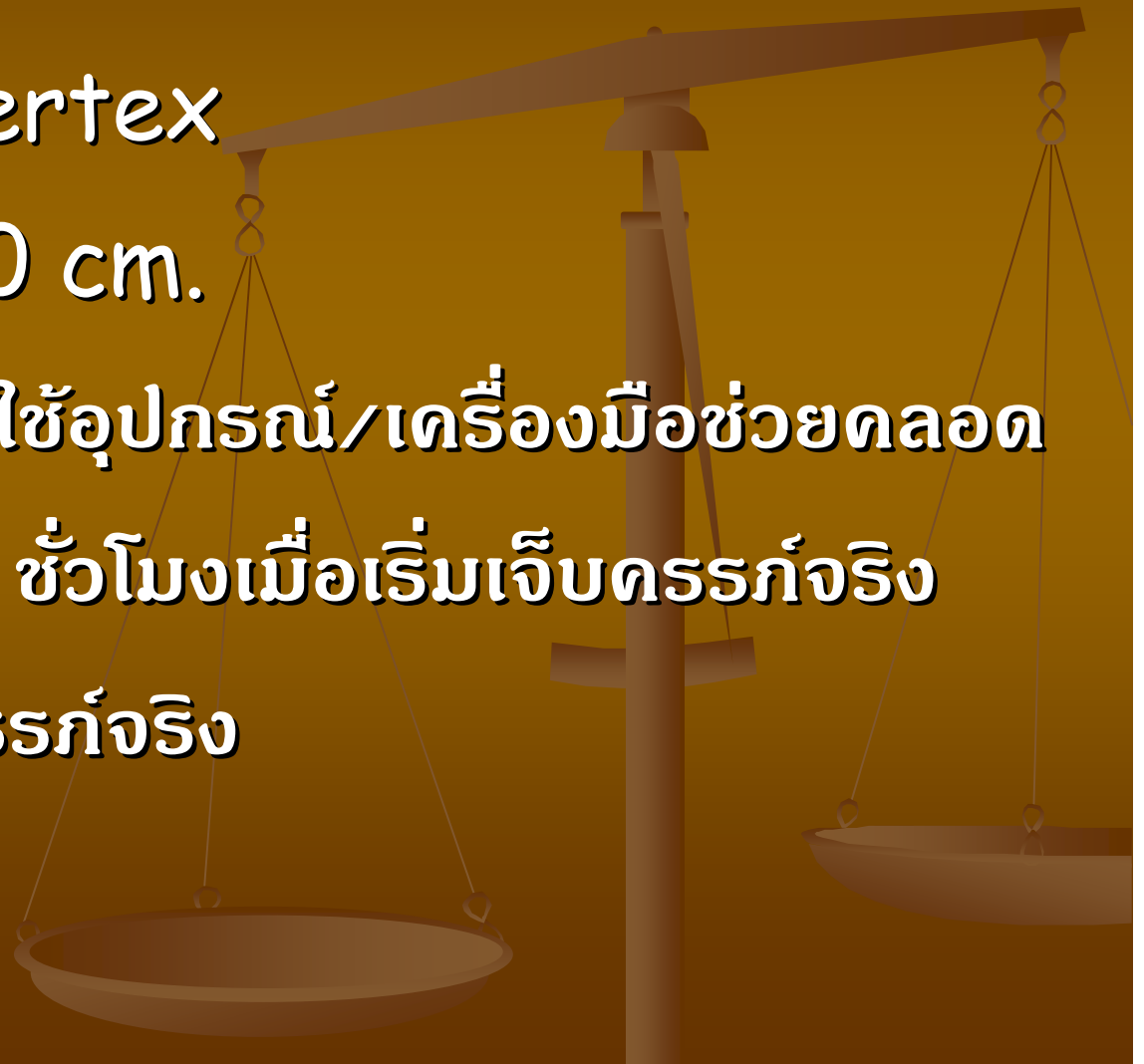
การตลอดผิดปกติ

แตกต่างกันอย่างไร ???

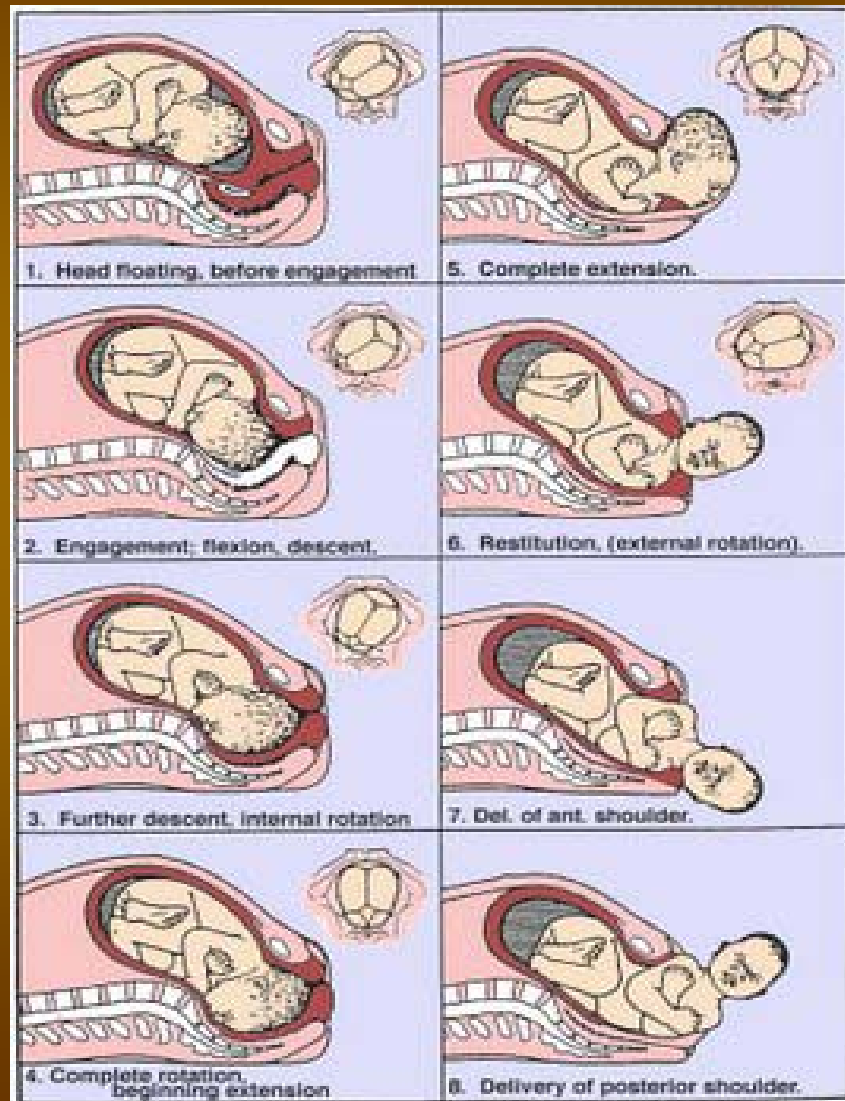


การคลอดปกติ

- มีส่วนนำเป็น Vertex
- Cervix เปิด 10 cm.
- เบ่งคลอดโดยไม่ใช้อุปกรณ์/เครื่องมือช่วยคลอด
- ภายในเวลา 24 ชั่วโมงเมื่อเริ่มเจ็บครรภ์จริง
หรือทำให้เจ็บครรภ์จริง



การคลอดปกติ



- Engagement
- Descent
- Flexion
- Internal Rotation
- Extension
- External Rotation / Restitution
- Expulsion

การตลอดผิดปกติ
(การทำสูตรศาสตร์หักการ)

ไม่ใช้การตลอดปกติ

???

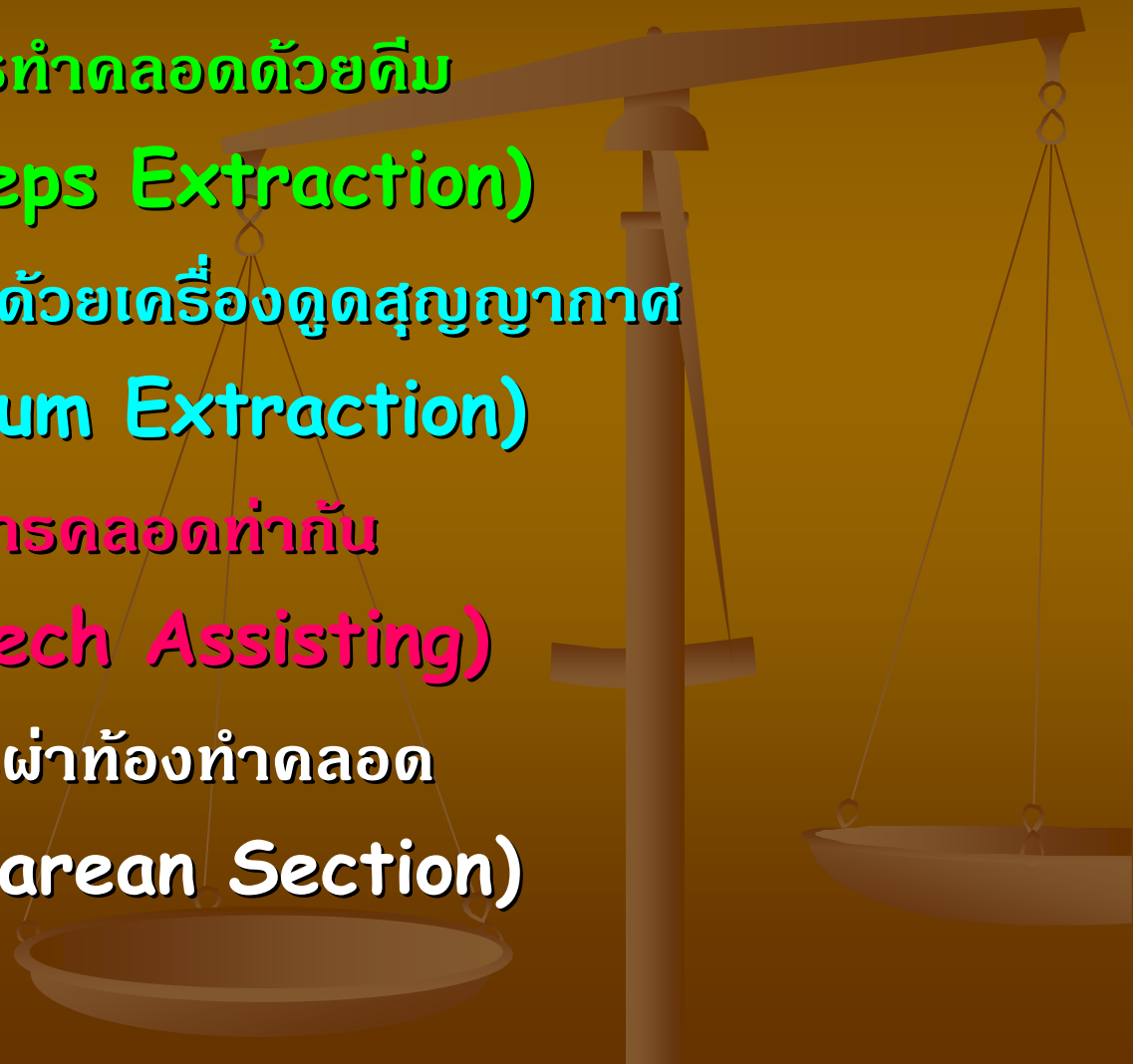
การคลอดผิดปกติ (การทำสูติศาสตร์หัตถการ)

การคลอดด้วยคีม
(Forceps Extraction)

การคลอดด้วยเครื่องดูดสุญญากาศ
(Vacuum Extraction)

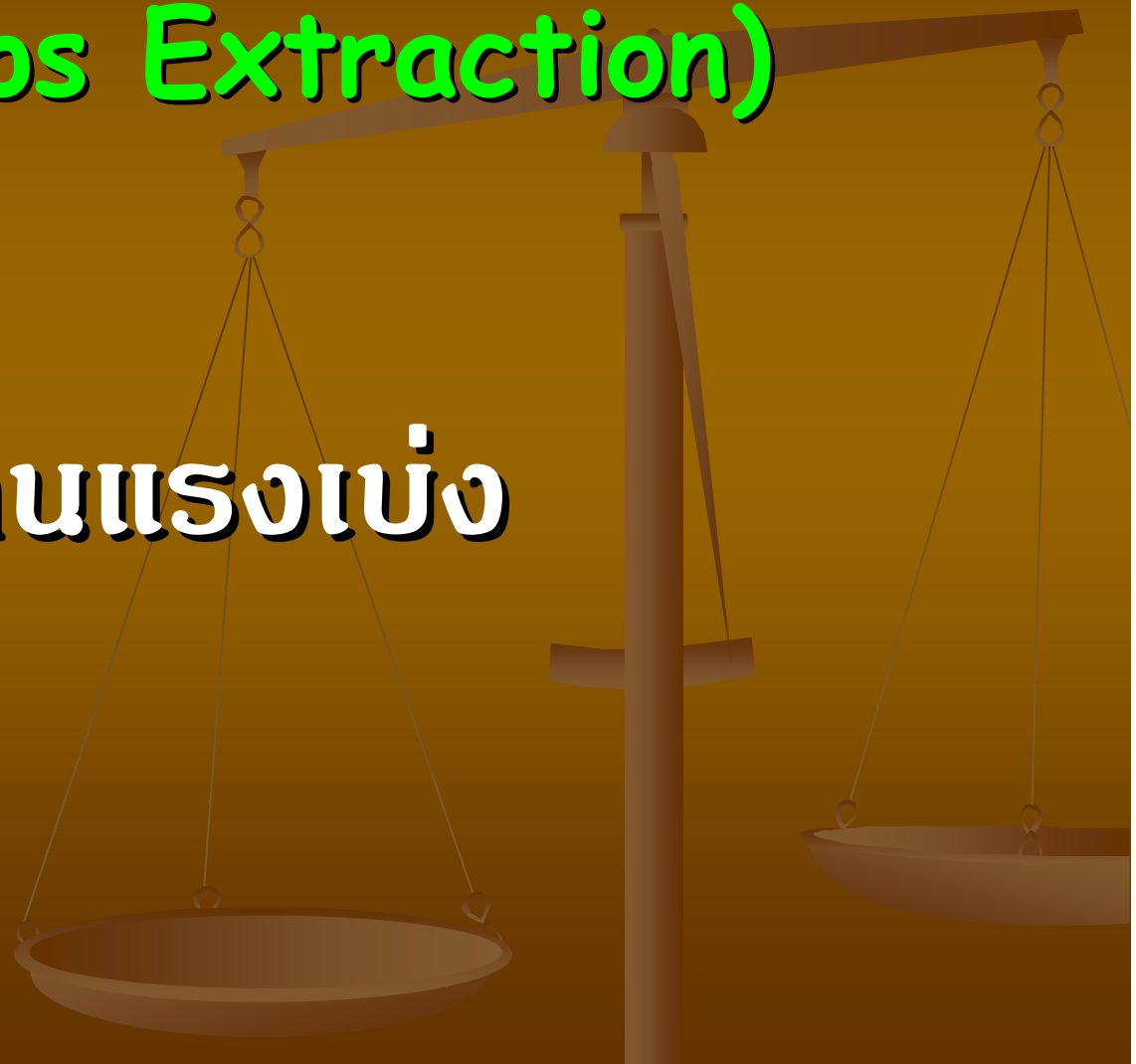
การคลอดท่าก้น
(Breech Assisting)

การผ่าท้องทำคลอด
(Cesarean Section)

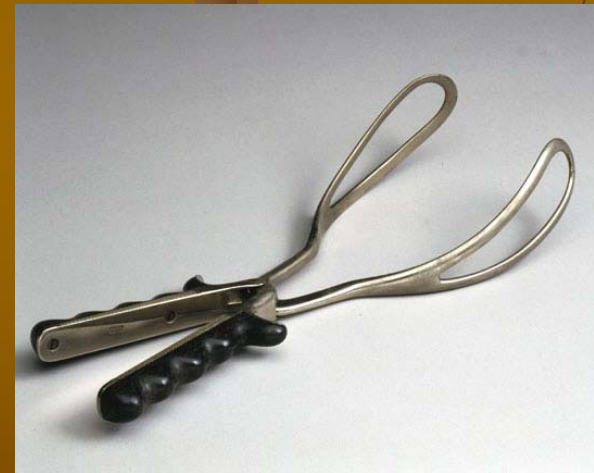
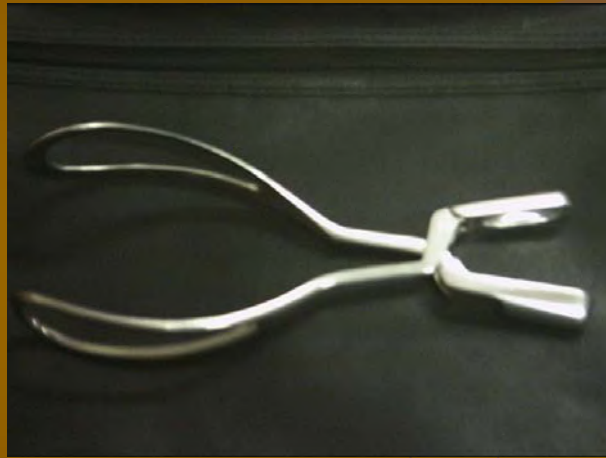
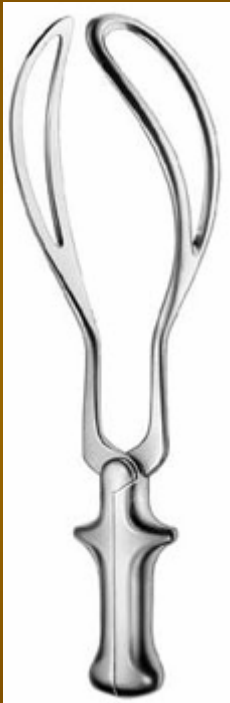การทำคลอดด้วยคีม (Forceps Extraction)

แทนแรงเบ่ง

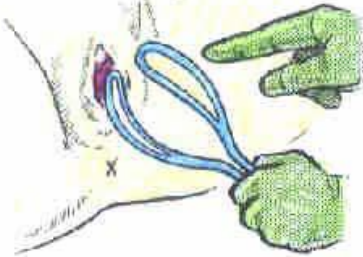


Simpson Forceps



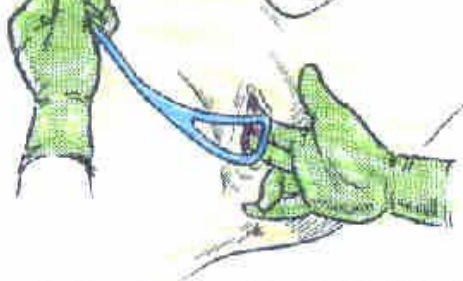Low Forceps

Low Forceps



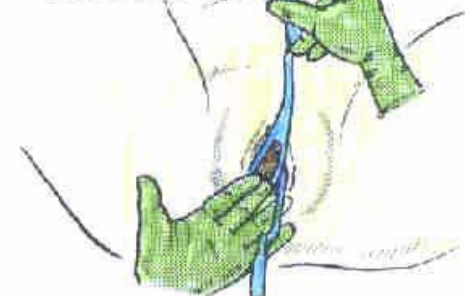1. Choosing the left blade.

Low Forceps



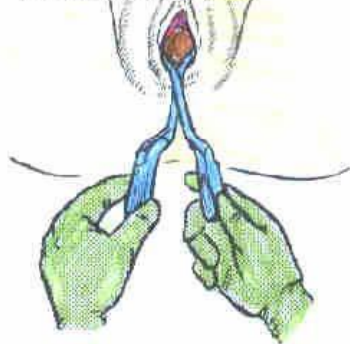
2. Applying the left blade.

Low Forceps




3. Applying the right blade.

Low Forceps



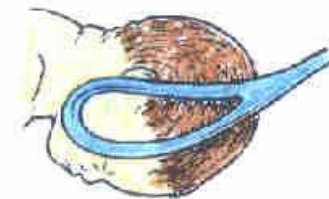
4. Locking the blades.

Low Forceps



5. Gentle traction with an episiotomy at crowning.

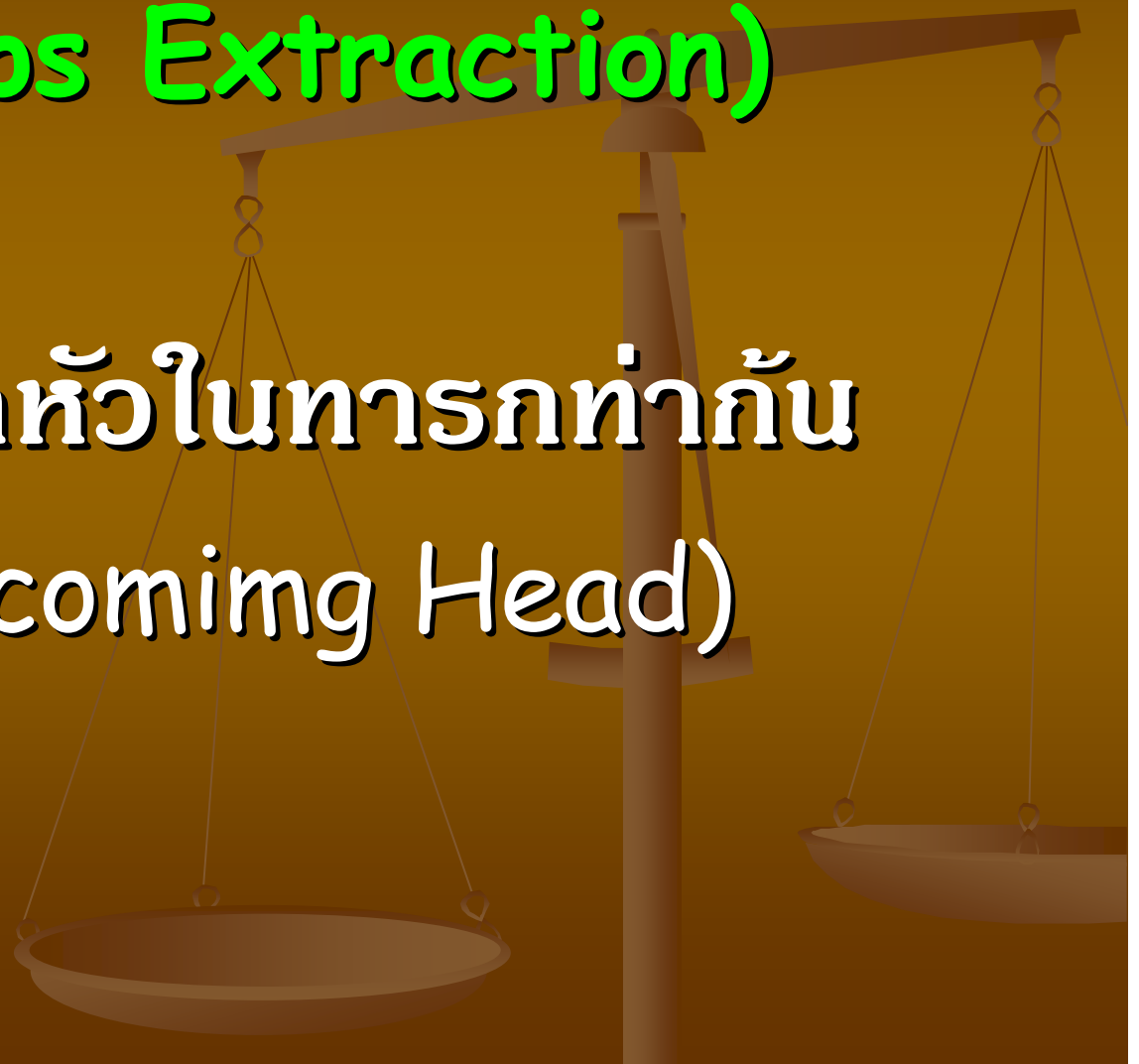
Low Forceps

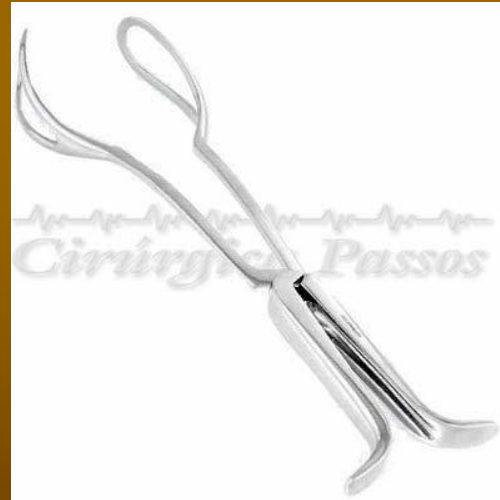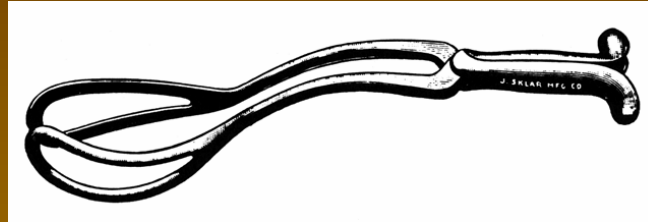
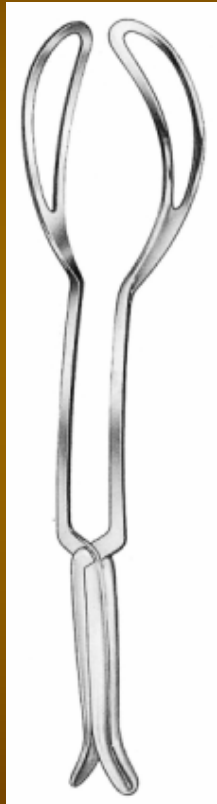


6. The correct cephalic application (in the mento-vertical line).

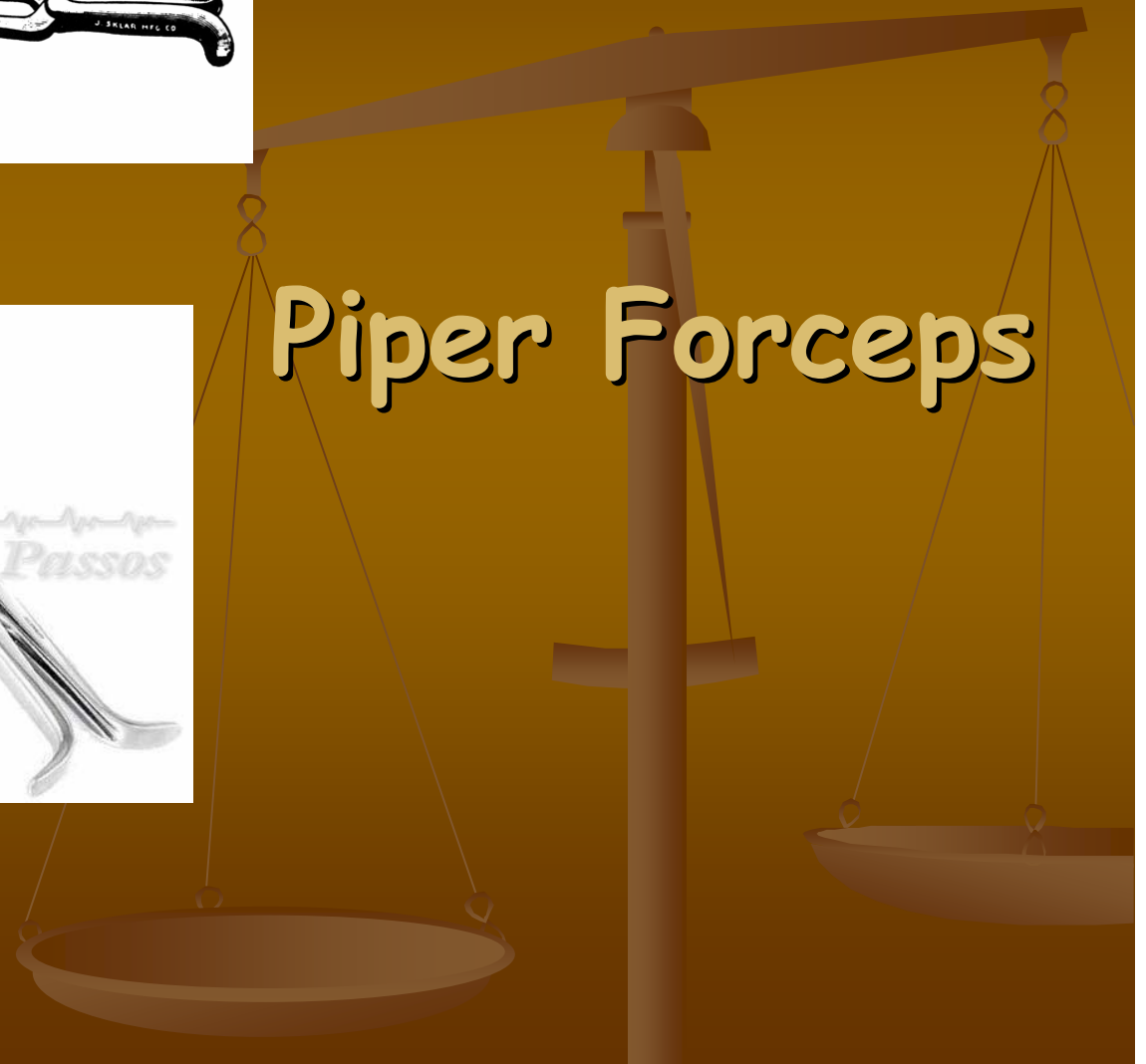การทำคลอดด้วยคีม (Forceps Extraction)

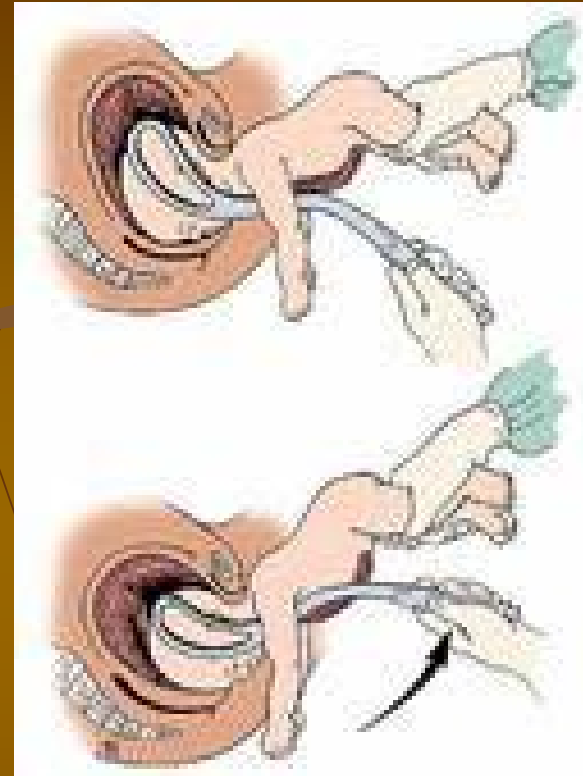
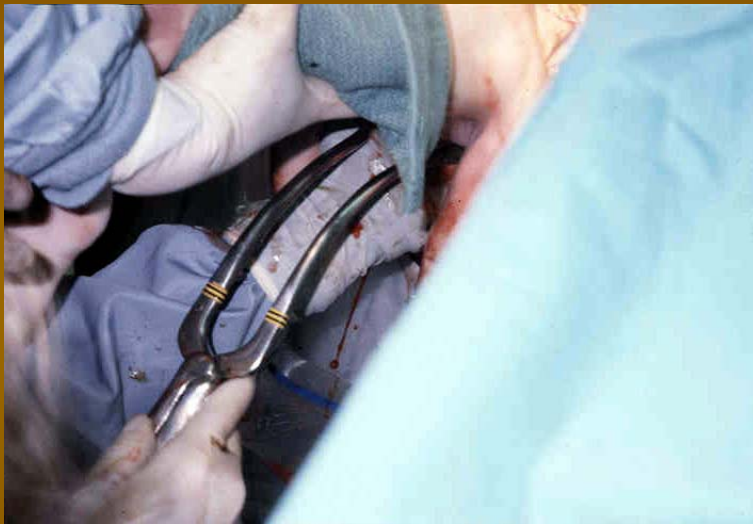
ช่วยคลอดหัวในท่ารกทำกัน
(Aftercoming Head)





Piper Forceps

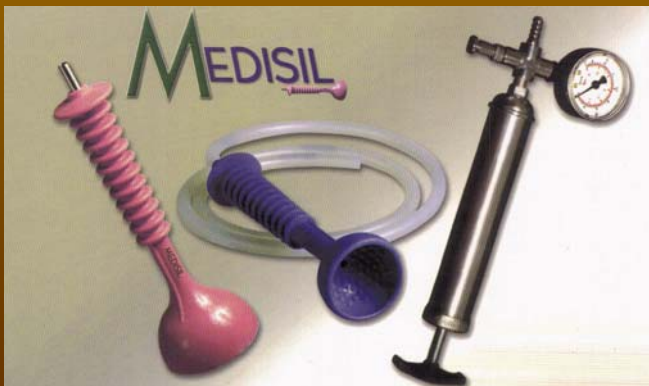



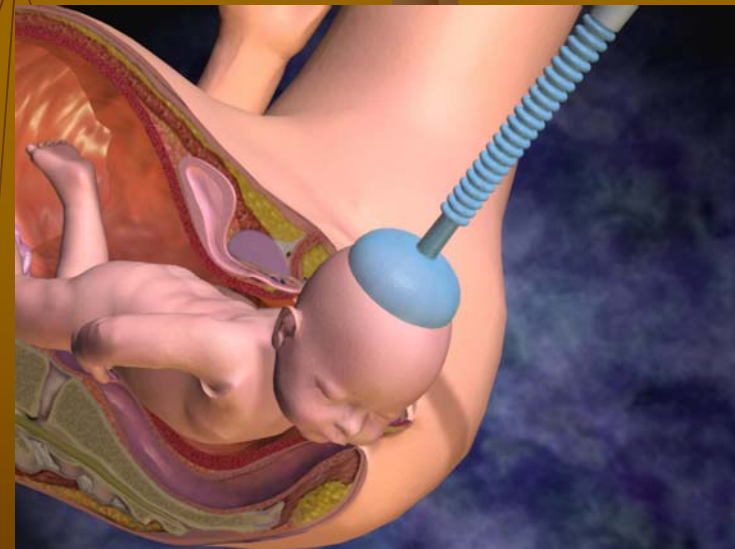
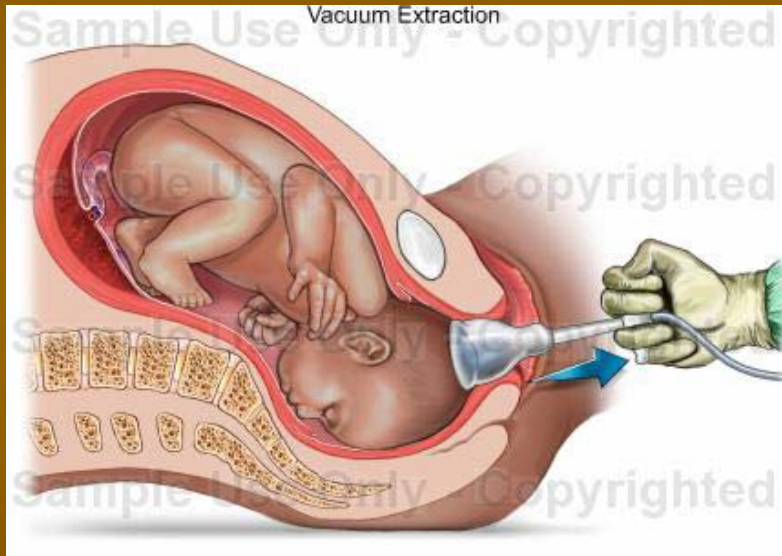
ช่วยคลอดหัวในทารกทำกัน
(After coming Head)

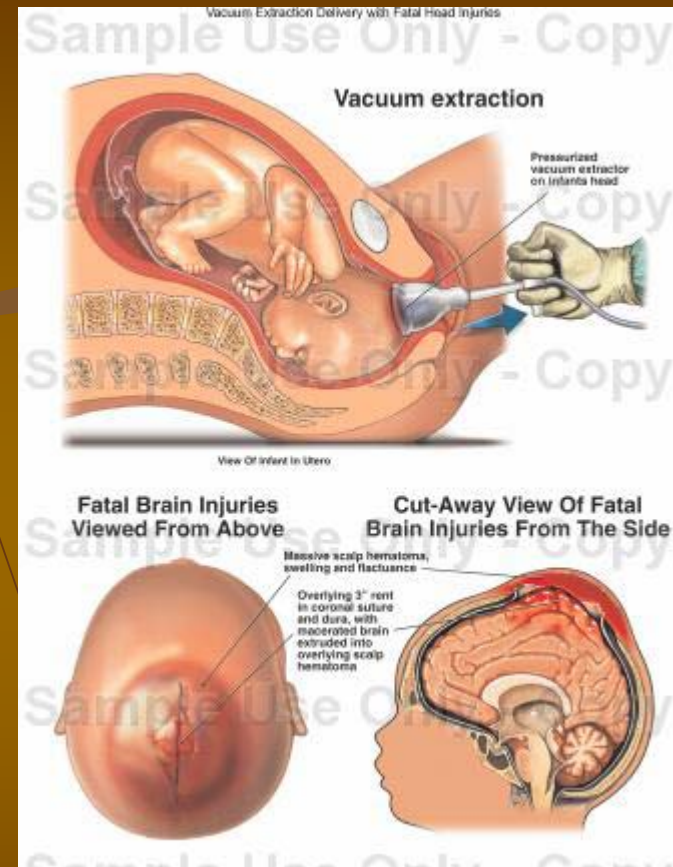
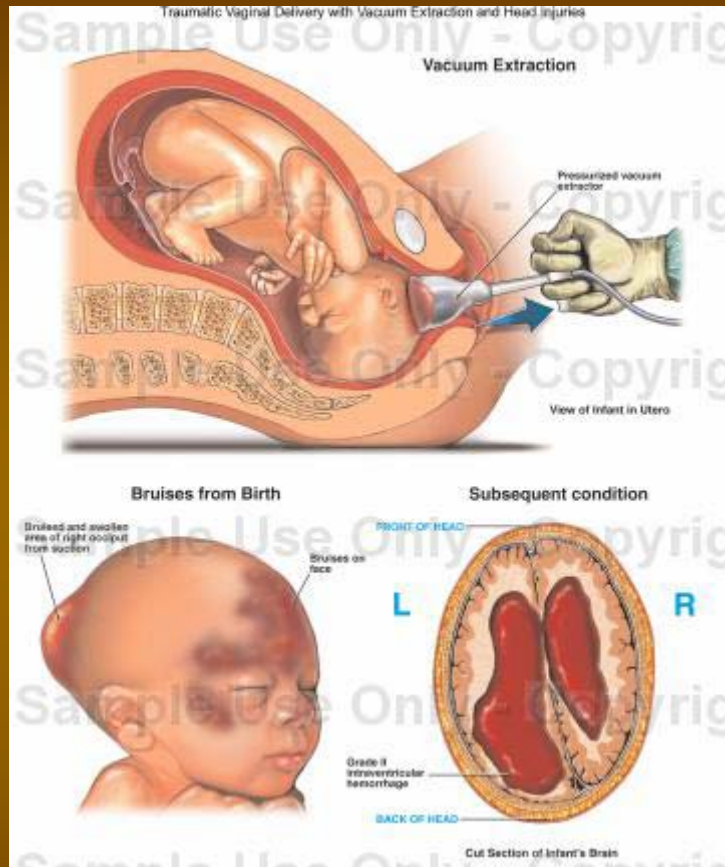
การทำคลอดด้วยเครื่องดูดสุญญากาศ (Vacuum Extraction)

เสริมแรงเบ่ง



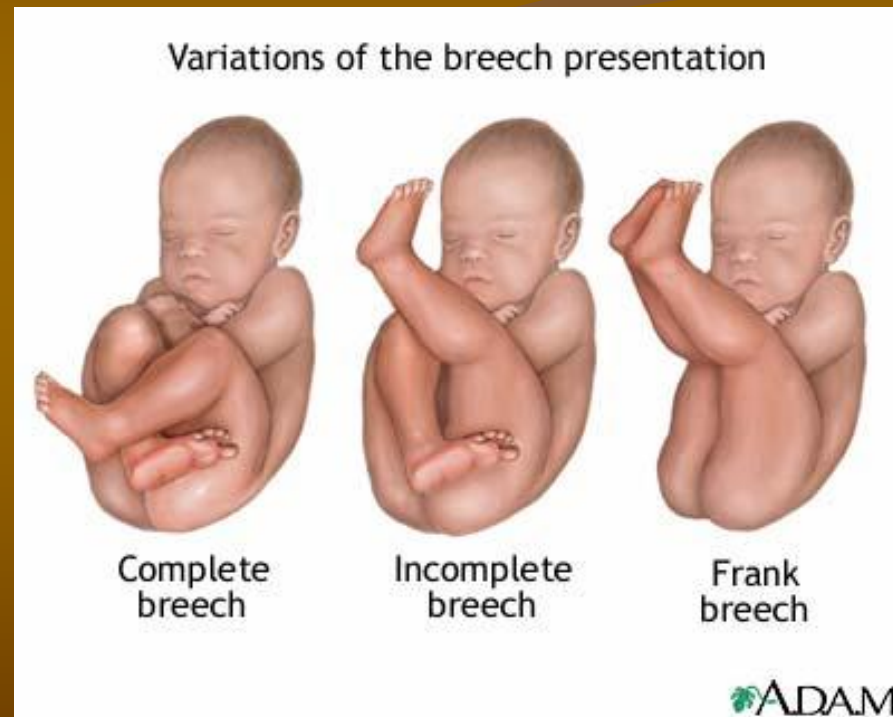
การทำคลอดด้วยเครื่องดูดสุญญากาศ (Vacuum Extraction)



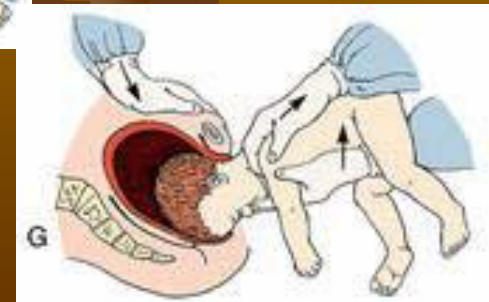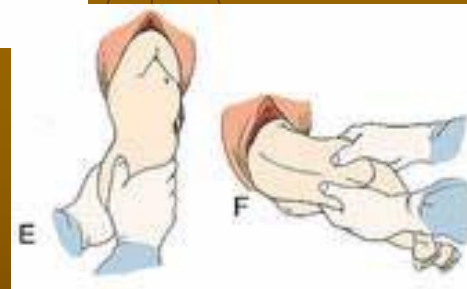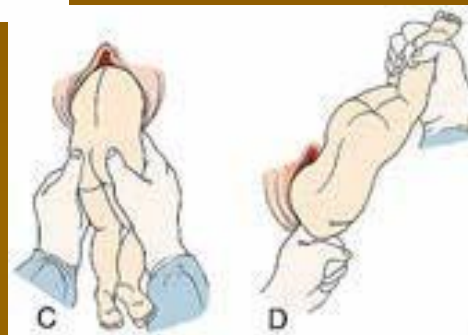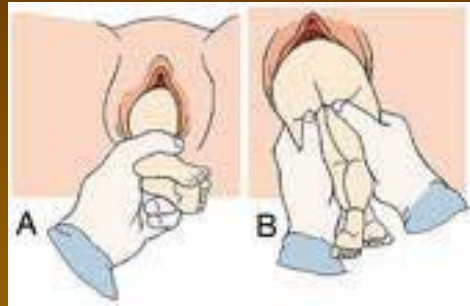


Birth Injury

การคลอดท่าก้น (Breech Assisting)



วิธีการทำคลอดท่าก้น

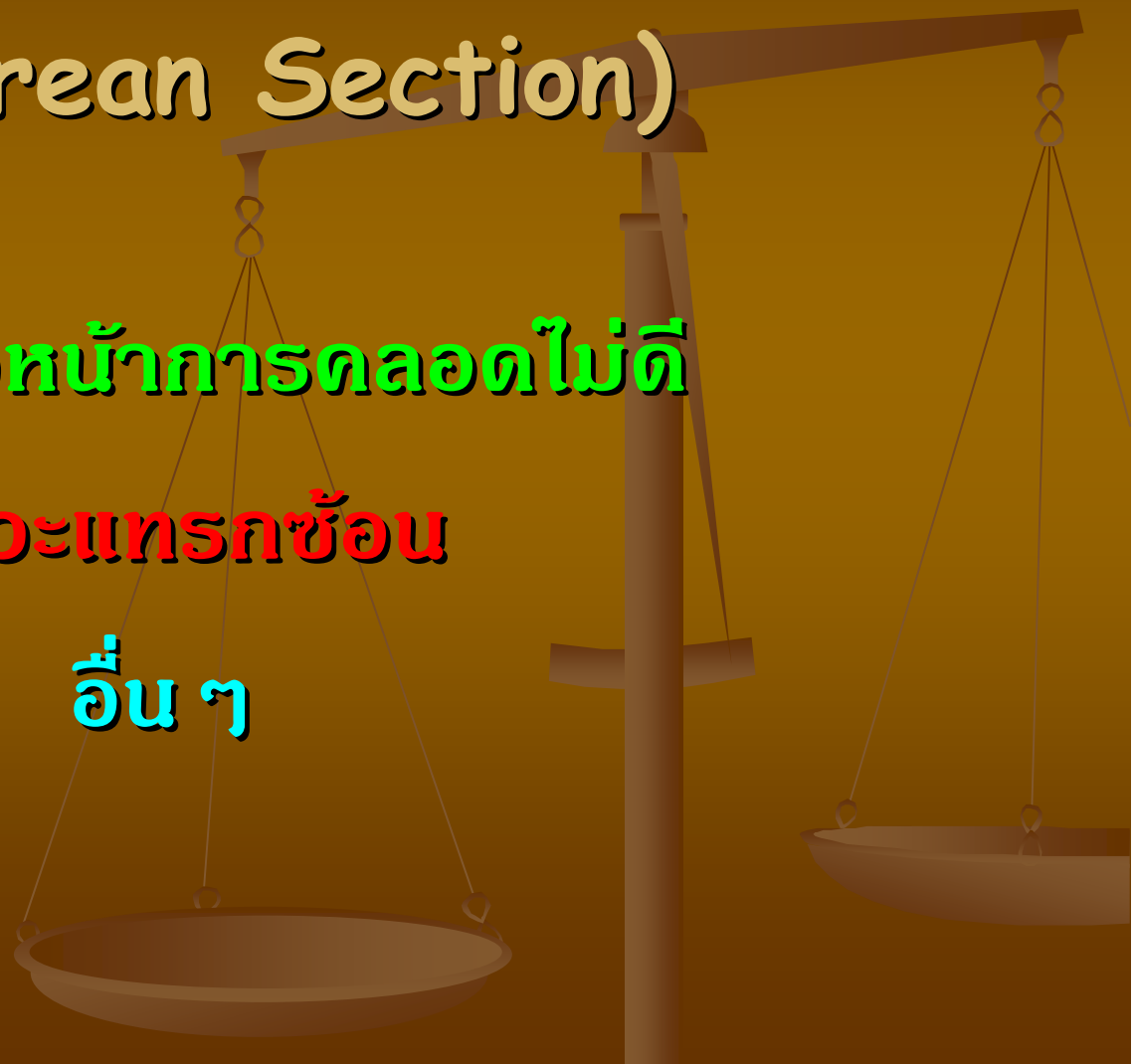

การผ่าท้องทำคลอด (Cesarean Section)

ความก้าวหน้าการคลอดไม่ดี

ภาวะแทรกซ้อน

อื่น ๆ





THANK YOU

บุตรีนทร์ สัตยาประเสริฐ

(ห้องตลอดสามัญ)